

RELIGACIÓN

R E F V I S T A

Evento cerebro vascular y foramen oval permeable: caso clínico

Cerebrovascular event and patent foramen ovale: clinical case

Olga Campoverde, Francly Hollminn Salas Contreras, Claudia Jazmín Niño Peñaranda

Resumen:

El foramen oval permeable (FOP) es una anomalía cardíaca congénita que afecta aproximadamente al 25% de la población y está enfrentada por accidentes cerebrovasculares isquémicos. Se diagnóstico mediante ecocardiografía transtorácica o transesofágica. Sin embargo, el cierre del FOP no es concluyente y no existe una estrategia de tratamiento claramente definida. Se presenta un caso clínico de enfoque descriptivo y retrospectivo, basado en la revisión de historias clínicas y la recopilación de artículos obtenidos de bases de datos como Scopus, Pubmed y Wiley Online Library. La mujer de 63 años, con antecedentes de fiebre reumática, estenosis mitral e hipertensión pulmonar leve, lleva al hospital por alteración del estado de conciencia. Se le diagnostica un posible accidente cerebrovascular isquémico, el tratamiento anticoagulante se inicia, y la paciente se muestra mejora en el seguimiento postoperatorio, con monitoreo continuo y ajustes en el tratamiento médico. Palabras clave: Accidente cerebrovascular isquémico; Anatomía cardíaca; Defecto cardíaco congénito; Accidente cerebrovascular criptogénico; Comunicación interauricular.

Olga Campoverde

Universidad Católica de Cuenca | Cuenca | Ecuador | Olga.campoverde.30@ucacue.edu.ec
<https://orcid.org/0009-0007-5009-9909>

Francly Hollminn Salas Contreras

Universidad Católica de Cuenca | Cuenca | Ecuador | Francly.salas@ucacue.edu.ec
<https://orcid.org/0000-0003-2207-1953>

Claudia Jazmín Niño Peñaranda

Universidad Católica de Cuenca | Cuenca | Ecuador | claudia.nino@ucacue.edu.ec
<https://orcid.org/0000-0003-0116-7972>

<http://doi.org/10.46652/rgn.v9i42.1294>
ISSN 2477-9083
Vol. 9 No. 42 octubre-diciembre, 2024, e2401294
Quito, Ecuador

Enviado: junio 20, 2024
Aceptado: agosto 23, 2024
Publicado: septiembre 13, 2024
Publicación Continua



Abstract

Patent foramen ovale (PFO) is a congenital cardiac anomaly that affects approximately 25% of the population and is associated with ischemic stroke. It is diagnosed by transthoracic or transesophageal echocardiography. However, PFO closure is inconclusive and there is no clearly defined treatment strategy. We present a clinical case with a descriptive and retrospective approach, based on the review of medical records and the compilation of articles obtained from databases such as Scopus, Pubmed and Wiley Online Library. The 63-year-old woman, with a history of rheumatic fever, mitral stenosis and mild pulmonary hypertension, brings to the hospital for altered consciousness. She is diagnosed with possible ischemic stroke, anticoagulation therapy is initiated, and the patient shows improvement on postoperative follow-up, with continued monitoring and adjustments in medical treatment.

Keywords: Ischemic stroke; Cardiac anatomy; Congenital heart defect; Cryptogenic stroke; Atrial septal communication.

Introducción

Los eventos cerebrovasculares, como el ictus, representan una causa significativa de enfermedad y muerte a nivel global. Identificar los factores de riesgo es crucial para mejorar los resultados en los pacientes. El foramen oval permeable (FOP) ha sido reconocido como un factor asociado, comprender esta relación puede facilitar la identificación de pacientes con mayor riesgo de ictus y que podrían beneficiarse de intervenciones específicas (Ohya et al., 2022).

Este defecto cardíaco congénito está presente en casi un cuarto de la población general y es posible que nunca experimenten efectos adversos, pero es importante identificar a las personas con mayor riesgo de ictus para una intervención más temprana. La estrategia de tratamiento óptima para los pacientes con FOP que han sufrido un ictus es controvertida, se han sugerido que el cierre del FOP puede reducir el riesgo de ictus recurrentes, es necesario determinar una estrategia más eficaz para estos pacientes. No hay criterios diagnósticos adecuados para el FOP ni las estrategias de detección óptimas para los pacientes con alto riesgo de ictus a futuro se busca mejorar la precisión del diagnóstico y reducir el riesgo de omisión de este (Jacob et al., 2022).

Recientes avances en las opciones de diagnóstico y tratamiento, como la ecografía Doppler transcraneal y dispositivos de cierre percutáneo, han permitido diagnosticar y tratar el FOP con precisión. Una investigación de la relación entre los eventos cerebrovasculares y FOP se beneficia por la posibilidad de identificar a los pacientes con mayor riesgo, determinar el tratamiento óptimo, mejorar las estrategias de diagnóstico y cribado (Gonzalez y Testai, 2021).

Históricamente los ECV se remontan a descripciones de parálisis repentina o pérdida del habla registradas en la antigua literatura médica griega y romana. En el siglo XIX se reconoce como una afección médica específica, de etiología isquémica, por obstrucción de vasos sanguíneos, coágulos

del corazón, se desarrolla el tratamiento anticoagulante. Un siglo más tarde con imagenología se estudia la anatomía cerebral, se conoce que algunos ictus son causados por pequeños orificios cardíacos conocidos como forámenes ovales permeables, normales en la vida fetal, pero que si persisten permiten que pasen los coágulos al lado izquierdo del corazón y lleguen al cerebro (Karenberg, 2020).

En la década de 1960 se describe por primera vez la relación entre los FOP y los accidentes cerebrovasculares, se desarrollan nuevos tratamientos como el cierre quirúrgico del FOP o el uso de un dispositivo para bloquear el orificio. En 2016 se aprobó un nuevo dispositivo denominado Amplatzer PFO Occluder, que puede introducirse en el corazón con un catéter y cierra el FOP desde dentro (Mojadidi et al., 2021).

Los eventos vasculares cerebrales, incluyen los de tipo hemorrágicos e isquémicos, accidentes isquémicos transitorios (AIT) y demencia vascular (Kamel, 2020). El foramen oval permeable (FOP) es una anomalía cardíaca congénita que generalmente es asintomática, sin embargo, puede provocar un evento vascular cerebral, en especial de tipo isquémico, por oclusión total o parcial de una arteria cerebral (Gutiérrez et al., (2018). Es la segunda causa de discapacidad y muerte a nivel mundial, en 2016, hubo 13,7 millones de casos nuevos. El tipo isquémico es el más común con el 80%, la incidencia del aumenta con la edad (Saini et al., 2021). El FOP afecta aproximadamente al 20% al 25% de la población adulta y en personas con historial de un ictus criptogénico, se ha encontrado en casi la mitad tienen (Mazzucco et al., 2018; Mojadidi et al., 2018).

La patogénesis del ictus asociado a un FOP más aceptada es la causa embólica, en la que un coágulo u otros restos se forman en la circulación atraviesan el FOP y llegan al cerebro, provocando el ictus, agravándose en algunas situaciones, de aumento de presión torácica tos, estornudos o maniobra de Valsalva Jauch (2022). Otro mecanismo propuesto es la teoría hemodinámica, donde el aumento de la presión en el lado derecho del corazón, como toser u otro esfuerzo, causa disminución transitoria del flujo sanguíneo al cerebro provocando el ictus (McClelland et al., 2019).

Entre los factores de riesgo se encuentran edad mayor a 65 años, sexo masculino, etnia afroamericana, hispanoamericana y asiáticoamericana, tener antecedentes familiares, patologías, como hipertensión arterial, hipercolesterolemia, aterosclerosis, tabaquismo, diabetes, obesidad (Knight et al., 2019).

Para el diagnóstico, suele implicar una combinación de estudios de imagen, evaluación clínica y exámenes de laboratorio, en cuanto a historia clínica y exploración física se presta atención especial en síntomas del paciente, factores de riesgo y cualquier antecedente médico relevante. Se realizará un examen físico, con énfasis en el aspecto neurológico para evaluar cualquier déficit o anomalía en la función cerebral del paciente. En algunos casos, pueden ser necesarias pruebas adicionales para evaluar la causa subyacente del ictus, como análisis de sangre, electrocardiograma (ECG) o Un monitor Holter es un dispositivo portátil que registra la actividad eléctrica del corazón durante un período prolongado (Abdelghani et al., 2019).

En cuanto a estudios de imagen, se detalla la resonancia magnética (RM), que ayuda a identificar la localización y alcance del daño cerebral causado por el ictus, así como cualquier otra anomalía en el cerebro o los vasos sanguíneos (Novo et al., 2022).

Tomografía computarizada (TC), ayudar a identificar zonas de hemorragia, isquemia u otras anomalías en el cerebro. Ecocardiografía transesofágica (ETE) o ecocardiografía transtorácica (ETT), para obtener imágenes detalladas del corazón y sus estructuras, incluido el tabique interauricular y así detectar la presencia de FOP para evaluar su tamaño y localización (Navarro, 2020).

Los síntomas clave de un accidente cerebrovascular incluyen la aparición repentina de déficits neurológicos focales. Estos pueden pasar desapercibidos si el paciente despierta con síntomas o si el inicio del evento no es presenciado y el paciente no puede comunicarse. Los síntomas varían según la ubicación y gravedad del bloqueo arterial. Generalmente, los síntomas abarcan debilidad o entumecimiento repentino en la cara, brazo o pierna, especialmente en un lado del cuerpo, confusión súbita, dificultades en el habla o comprensión del lenguaje, pérdida repentina de visión en uno o ambos ojos, dolor de cabeza intenso y repentino sin causa conocida, vértigo o pérdida de equilibrio y coordinación. El conocimiento de las estructuras neuroanatómicas y los territorios vasculares permite localizar y estimar el tamaño del territorio afectado (Campbell & Khatri, 2020).

Cuadros como la hemiparesia derecha con afasia debida a una oclusión de la arteria cerebral media izquierda, son comunes y están bien reconocidos. Los signos menos reconocidos de un accidente cerebrovascular, como náuseas, vómitos, vértigo y alteración en el nivel de conciencia, ocurren con mayor frecuencia en casos de bloqueos en la circulación posterior. La aparición súbita de déficits neurológicos suele indicar una causa vascular, aunque las convulsiones, en las focales con alteración de la conciencia o un estado postictal, también pueden causar la aparición súbita de síntomas (Campbell et al., 2019).

Además, la migraña con aura o la migraña hemipléjica también pueden causar la aparición súbita de síntomas neurológicos focales, pero éste debe ser un diagnóstico de exclusión (Chiang et al., 2021). Los déficits funcionales, como el trastorno de conversión, pueden simular un ictus. A veces las lesiones ocupantes de espacio pueden provocar ictus, así como las alteraciones metabólicas tóxicas (Buck et al., 2021).

Evaluación de la probabilidad de un ICTUS asociado con FOP

Puntuación de riesgo de embolia paradójica (RoPE), estima la probabilidad de que un FOP sea incidental o patógeno en un paciente con un accidente cerebrovascular aparentemente criptogénico (Messe & Brecker, 2023).

Tabla 1. Embolia paradójica

Característica	Puntos
Sin antecedentes de hipertensión	1
Sin antecedentes de diabetes	1
Sin antecedentes de ictus o AIT	1
No fumador	1
Infarto cortical en imagen	1
Edad	
18 a 29	5
30 a 39	4
40 a 49	3
50 a 59	2
60 a 69	1
≥70	0
Puntos totales	Fracción atribuible al PFO (porcentaje)
0 a 3	0%
4	38%
5	34%
6	62%
7	72%
8	84%
9 a 10	88%

Fuente: UpToDate (2023).

Clasificación PASCAL, estima la probabilidad de que el accidente cerebrovascular se asocie con un FOP, sin otras fuentes importantes de accidente cerebrovascular isquémico (Montoro et al., 2022).

Tabla 2. Clasificación PASCAL

Fuente de riesgo	Características	RoPE score	
		Bajo	Alto
Muy alto	Un FOP y un trombo a distancia.	Definido	Definido
Alto	Embolia pulmonar o trombosis venosa profunda concomitantes que preceden a un infarto índice combinado con un FOP y un aneurisma del tabique interauricular o un FOP con derivación grande	Probable	Altamente probable
Medio	Ya sea un FOP y un aneurisma del tabique interauricular o un FOP con derivación grande	Posible	Probable
Bajo	Un FOP de pequeña derivación sin aneurisma del tabique interauricular	Improbable	Posible

Fuente: Montoro et al. (2022).

En cuanto al tratamiento, se incluye la terapia anticoagulante, con el uso de medicamentos como warfarina o aspirina para evitar la formación de coágulos en la sangre y disminuir la posibilidad de sufrir un accidente cerebrovascular., suele recomendarse a los pacientes que han sufrido un ictus causado por un coágulo sanguíneo a través de un FOP (Wiktor & Carroll, 2018). Después del cierre exitoso del FOP, se recomienda un tratamiento antiplaquetario con aspirina a dosis de 75 a 81 mg al día junto con clopidogrel a 75 mg al día durante tres meses, seguido de terapia continua con aspirina a 75 a 81 mg al día. La dosis de aspirina para la prevención secundaria varía entre 20 y 1300 mg, pero dosis de 50 a 325 mg al día son igualmente efectivas que dosis más altas (Cucchiara & Messe, 2023).

En algunos casos, puede recomendarse el cierre del FOP para prevenir futuros accidentes cerebrovasculares, existen distintas formas, entre ellas procedimientos mínimamente invasivos como el cierre transcatóter u opciones quirúrgicas como cirugía a corazón abierto. El cierre transcatóter es un procedimiento menos invasivo en el que se introduce un pequeño dispositivo en el corazón, esto puede hacerse mediante un dispositivo denominado dispositivo de cierre del FOP, que se introduce a través de una vena en la pierna y se guía hasta el corazón, donde el dispositivo se utiliza para cerrar permanentemente el orificio. El cierre percutáneo del FOP se ha convertido en uno de los procedimientos más frecuentes en cardiología intervencionista, y en los últimos años se ha demostrado la eficacia y seguridad del dispositivo PFO de Amplatzer (Mañero, 2021; Fortuni et al., 2018). La cirugía a corazón abierto implica realizar una incisión en el pecho para acceder al corazón y cerrar el orificio utilizando suturas o un parche (Connolley & Taggart, 2021).

Cuando una persona sufre un ictus causado por un FOP, el pronóstico puede variar en función de varios factores. Uno de ellos es la gravedad del ictus, si el ictus es grave, puede causar daños permanentes en el cerebro, lo que puede provocar discapacidad a largo plazo o incluso la muerte. En cambio, si el ictus es leve, la persona puede recuperarse totalmente sin apenas efectos a largo plazo (Powers et al., 2019).

Otro factor que puede afectar al pronóstico es la edad de la persona, los individuos más jóvenes tienden a tener un mejor pronóstico en comparación con los mayores, ya que pueden tener una mayor capacidad de recuperación cerebral, la presencia de otras afecciones médicas, como hipertensión o diabetes, también puede afectar. En general, el pronóstico de un ictus causado por un FOP puede variar en función de varios factores. Es esencial colaborar estrechamente con un profesional sanitario para desarrollar un plan de tratamiento adecuado y seguir de cerca la evolución del paciente para optimizar las posibilidades de un resultado positivo (Edwarson, 2023).

Metodología

La metodología de la investigación se centra en un enfoque descriptivo y retrospectivo. Para recopilar datos, se revisó el historial médico del paciente y se recopilaron artículos pertinentes de bases de datos como Scopus, ProQuest, PubMed, Web of Science y LILACS. Los criterios de

inclusión para la selección de artículos incluyeron publicaciones de los últimos cinco años en español o inglés relevantes para el caso clínico en estudio. El caso clínico se describe siguiendo un formato estructurado que abarca el motivo de consulta, el estado del paciente al ingreso, la impresión diagnóstica, la historia clínica, los medicamentos actuales, el examen físico, los análisis de laboratorio iniciales, el plan de manejo terapéutico, los exámenes complementarios y los resultados (mejora, falta de respuesta o fallecimiento).

Los criterios de exclusión incluyeron casos clínicos incompletos o que el paciente no entregara su historia clínica, en los casos que los pacientes no desearan de forma libre y voluntaria firmar el consentimiento informado.

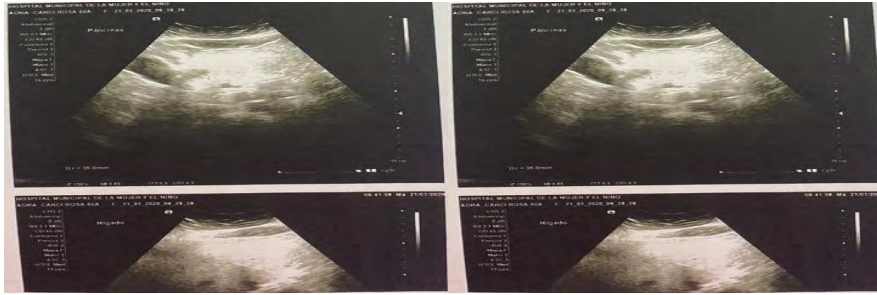
Desarrollo

Presentación del caso

Paciente femenina de 60 años, instrucción superior, etnia mestiza, ocupación docente, con antecedentes de amigdalitis recurrente desde la infancia, fiebre reumática, con tratamientos prolongados con penicilina benzatínica desde los 14 años, con episodios. Hace 32 años, presenta episodio de fiebre reumática, manifestado por una pericarditis y edema en las extremidades, con resolución quirúrgica (amigdalectomía), con posterior mejora del cuadro. Adicionalmente presenta cuadro depresivo, en tratamiento con fluoxetina, reumatismo, sedentarismo, angiopatía valvulopatía mitral.

En el 2019 paciente presenta episodios de disnea de grandes esfuerzos, edema de miembros inferiores, en noviembre y diciembre presenta episodios de palpitaciones, diaforesis, cefalea. En enero de 2020 presenta episodio de síncope, diaforesis, náusea y vómito, es valorada por medicina interna, tras examen integral de la paciente, adicional con ecografía abdominal (Figura 1), establece como diagnóstico síncope y sugiere valoración por cardiología fue diagnosticada con valvulopatía y una posible arritmia, se realizó seguimiento con Holter (Tabla 3), sin anormalidades, ecocardiograma (Tabla 4 y Figura 2), que entre otras hallazgos se observa insuficiencia mitral severa y ecografía transesofágica (Figura 3), en el que se evidencia lesión mitral considerable. Posteriormente se determinó necesidad de cirugía, pero debido a la pandemia, se reprograma. Se establece tratamiento con atorvastatina, espironolactona y furosemida durante este período la paciente se mantiene estable.

Figura 1. Signos de infiltración grasa hepática y pancreática



Fuente: elaboración propia

Tabla 3. Conclusiones del seguimiento con dispositivo Holter

ECG HOLTER Report
<p>Conclusión:</p> <p>Durante el monitoreo Holter la paciente se mantuvo en ritmo sinusal.</p> <p>No se registraron extrasístoles ventriculares ni supraventriculares durante todo el estudio.</p> <p>La variabilidad de la frecuencia cardíaca fue normal.</p> <p>Los intervalos PR y QT fueron normales.</p> <p>No se registraron otras alteraciones</p>

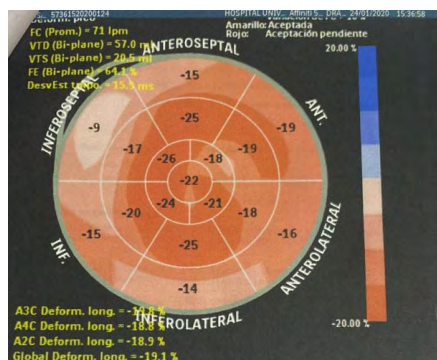
Fuente: elaboración propia

Tabla 4. Reporte de ecocardiograma doppler colo-doppler tisular transtorácico

Reporte del ecocardiograma Doppler-Color, Doppler Tisular transtorácico
<p>CONCLUSIONES:</p> <p>Aurícula izquierda moderadamente dilatada.</p> <p>Normocinesia global.</p> <p>Función sistólica del ventrículo izquierdo conservada.</p> <p>Función sistólica del ventrículo derecho conservada.</p> <p>Función diastólica del ventrículo izquierdo con patrón de llenado tipo relajación prolongada con aumento en las presiones de llenado.</p> <p>Insuficiencia valvular mitral severa.</p> <p>Estenosis valvular mitral moderada.</p> <p>Hipertrofia concéntrica ventricular izquierda importante.</p> <p>Hipertensión pulmonar leve.</p>

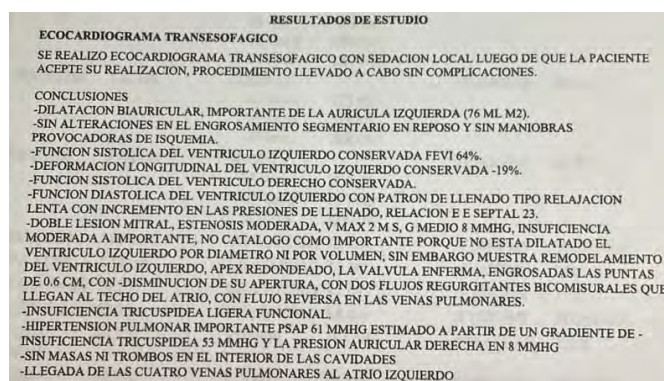
Fuente: elaboración propia

Figura 2. Modelo que divide el ventrículo izquierdo en 16 segmentos. Representación esquemática del mapa polar que muestra la deformación radial del tejido cardíaco



Fuente: elaboración propia

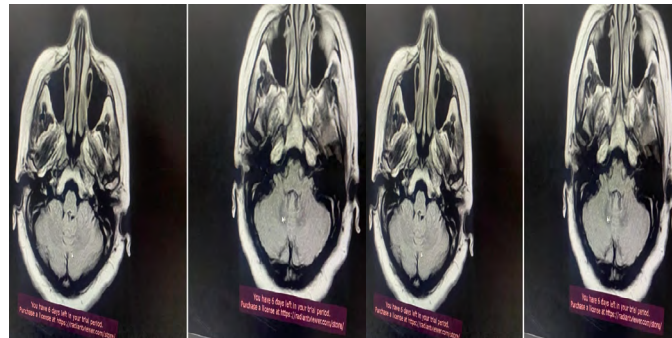
Figura 3. Reporte de ecocardiograma transesofágico, en el que se detallan lesiones valvulares, sin repercusión



Fuente: elaboración propia

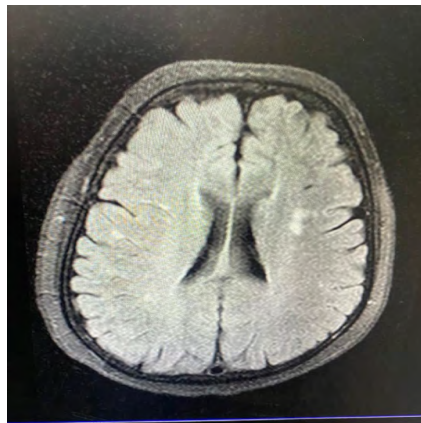
En mayo de 2021, tras episodios de mareos acudió a evaluación neurológica, donde se descartó patología relacionada, además recibe la vacuna contra COVID-19 y 6 días después presenta un evento cerebrovascular, con alteración del estado de conciencia y disartria, es llevada a servicio de emergencia, en el ingreso en los signos vitales se mantienen estables, al examen físico se encontraba pálida, somnolienta, con pupilas midriáticas hiporreactivas, con desviación de la comisura labial hacia la derecha, en cuello no se observa anomalías, tórax con campos pulmonares ventilados, a la auscultación soplo mitral, ritmo cardíaco asincrónico con el pulso, abdomen blando, no doloroso, en extremidades fuerza muscular disminuida, en la exploración neurológica, sensibilidad conservada, afasia, disartria, hemiplejía derecha, hiperreflexia patelar bilateral, no se puede valorar marcha. Se establece como diagnóstico presuntivo ACV tipo isquémico y es hospitalizada para control de signos vitales y estado de conciencia, analgesia, fluidoterapia, exámenes paraclínicos (biometría, tiempos de coagulación, perfil lipídico), electrocardiograma, radiografía de tórax y resonancia magnética simple de cráneo, en la cual se observa hallazgos, compatibles con proceso angiopáticos crónicos, de predominio en región frontoparietal derecha (Figura 4), en los paraclínicos no se evidencia novedades y médico tratante concluye que no se evidencia lesión aguda y prescribe terapia anticoagulante a base de ácido acetilsalicílico, clopidogrel y simvastatina.

Figura 4. RM cerebral, se observan microangiopatías crónicas periventriculares, sin evidencia de malformaciones vasculares



Fuente: elaboración propia

Figura 5. Angiopatia cerebral crónica



Fuente: elaboración propia

Media hora posterior al ingreso presenta mejoría por lo que se cataloga como accidente isquémico transitorio, se le añade tratamiento diurético a base de furosemida y espironolactona, se realiza interconsulta con neurología quien recomienda seguir tratamiento propuesto y recomienda interconsulta con cardiología para completar estudio de riesgo vascular (ecocardiograma y doppler carotídeo) para definir prevención a largo plazo.

Por falta de espacio físico, es trasladada a otra casa de salud, donde es diagnosticada con Diabetes Mellitus Tipo 2 (HbA1c: 8.5), se instaura tratamiento con metformina, 48 horas posterior a ingreso a primer ECV presenta nuevo episodio, se aplica Escala de ictus del Instituto Nacional De Salud (NIHSS) con puntuación mayor a 11 (Tabla 5), se instaura tratamiento con alteplasa, presenta mejoría de forma progresiva. Posteriormente presenta dificultad respiratoria con requerimiento de oxígeno, es diagnosticada con neumonía, se instaura antibioticoterapia (piperacilina-tazobactan) durante 5 días, con respuesta favorable. Es valorada por cardiología, quien determina que la valvulopatía fue un factor contribuyente, posiblemente debido a la formación de coágulos sanguíneos relacionados con la fibrilación auricular, y modificó su medicación anticoagulante.

Tabla 5. Escala NIHSS

Ítem de Evaluación	Descripción	Puntuación
Nivel de Consciencia	Se evalúa la capacidad del paciente para responder preguntas y seguir órdenes.	01-feb
Respuestas Verbales	Se evalúa la capacidad del paciente para responder preguntas orales simples.	0-2
Respuestas Motoras	Se evalúa la capacidad del paciente para seguir órdenes motoras simples.	0-4
Mirada Conjugada	Se evalúa la capacidad del paciente para mover los ojos horizontalmente.	0-2
Campo Visual	Se evalúa la pérdida visual en los cuadrantes superiores e inferiores.	0-3
Parálisis Facial	Se evalúa la simetría de la sonrisa y el movimiento facial.	0-3
Paresia de Extremidades Superiores	Se evalúa la capacidad del paciente para mantener elevado un brazo según indicaciones.	0-4
Paresia de Extremidades Inferiores	Se evalúa la capacidad del paciente para mantener elevada una pierna según indicaciones.	0-4
Ataxia de Extremidades	Se evalúa la coordinación de las extremidades.	0-2
Sensibilidad	Se evalúa la capacidad del paciente para sentir estímulos táctiles.	0-2
Lenguaje	Se evalúa la capacidad del paciente para hablar y comprender el lenguaje.	0-3
Disartria	Se evalúa la articulación del habla.	0-2
Extinción e Inatención	Se evalúa la capacidad del paciente para atender a estímulos bilaterales simultáneos.	0-2
TOTAL	Suma total de todas las puntuaciones individuales, que van de 0 a 42.	0-42

Fuente: elaboración propia

Se ajustaron las dosis según indicación médica y se suspendieron ciertos antidepresivos debido a complicaciones potenciales, actualmente se encuentra con warfarina, espirolactona, furosemida, bisoprolol, desvenlafaxina y metformina. La paciente continúa siendo monitoreada regularmente por un cardiólogo, se ha recomendado un seguimiento estrecho debido a la persistencia de la valvulopatía y riesgos asociados.

Discusión

El caso involucra a una paciente de 63 años con historial médico significativo de fiebre reumática, estenosis mitral e hipertensión pulmonar leve. Inicialmente, presentó síntomas

neurológicos localizados que sugirieron un posible evento vascular cerebral agudo, aunque la rápida mejoría de estos déficits neurológicos apunta más hacia un accidente isquémico transitorio (AIT). Según Murphy et al., el accidente cerebrovascular (ACV) y el AIT no son diagnósticos definitivos por sí solos, sino puntos de partida para la evaluación clínica. Definen el AIT como una disfunción neurológica breve que dura menos de 24 horas, mientras que el ACV implica déficits neurológicos que persisten más allá de este período. Sin embargo, subrayan que estas distinciones están siendo cuestionadas en la práctica clínica actual debido a la urgencia del tratamiento basado en el tiempo, que debe iniciarse lo antes posible (Murphy & Werring, 2020). Gutiérrez et al. (2019), destacan que las manifestaciones clínicas del accidente cerebrovascular varían según la ubicación del área cerebral afectada. Los síndromes pueden ser completos cuando la obstrucción ocurre en la arteria desde su origen, o incompletos si afectan ramas secundarias o perforantes, y también cuando involucran vasos sanguíneos pequeños. Identifican varios síndromes lacunares típicos, como el síndrome motor puro que se caracteriza por debilidad en la cara, brazo y pierna de un lado del cuerpo; el síndrome sensitivo puro, con sensación reducida o anormal en la misma área; y el síndrome sensitivo-motor, que presenta disartria junto con hemiparesia y dificultades en la coordinación de movimientos (Gutiérrez et al., 2019).

En cuanto a los exámenes complementarios, la resonancia magnética cerebral reveló múltiples focos hiperintensos en la sustancia blanca supratentorial subcortical, consistentes con procesos angiopáticos crónicos, que podrían indicar una enfermedad cerebrovascular crónica subyacente. Provost et al destacan las ventajas de la resonancia magnética (RM) debido a que es más eficaz para detectar isquemia aguda, además sirve para medir la extensión del núcleo del infarto, crucial para el tratamiento endovascular posterior, también es capaz de identificar eventos que ocurrieron aproximadamente 4.5 horas antes en pacientes con tiempo de inicio desconocido, ayudando a la administración de trombólisis, concluyen que aunque tiene algunas limitaciones, como un escaneo más largo y acceso limitado, sus ventajas la convierten en una herramienta valiosa para el cribado de pacientes con accidente cerebrovascular isquémico agudo (Provost et al., 2019).

Debette et al (2019), destacan la resonancia magnética por su capacidad de detectar de manera no invasiva marcadores de lesiones vasculares cerebrales, como hiperintensidades de sustancia blanca, infartos cerebrales definidos, microhemorragias cerebrales y espacios perivasculares, los cuales pueden ser indicativos de un mayor riesgo de ECV, demencia y muerte.

Young et al. (2019). al resaltan a la resonancia magnética con técnica de imagen de la pared vascular como ayuda al diagnóstico temprano mediante la caracterización de cambios inflamatorios en la pared vascular, ya que preceden a los cambios anatómicos y funcionales de la perfusión.

En la paciente se estableció tratamiento anticoagulante con ácido acetilsalicílico, clopidogrel y simvastatina, para prevenir eventos tromboembólicos recurrentes. Según Phipps y colaboradores, es complicado diferenciar clínicamente entre el ictus isquémico agudo y la hemorragia intracerebral. Destacan que el tratamiento con trombolíticos es beneficioso para el primero, pero perjudicial para el segundo. Por lo tanto, enfatizan la necesidad urgente de realizar imágenes cerebrales de

emergencia en pacientes con sospecha de ictus isquémico agudo, ya que el éxito del tratamiento depende crucialmente del tiempo, idealmente dentro de los primeros 20 minutos desde la llegada del paciente. La trombólisis intravenosa ha sido el pilar del manejo del ictus isquémico agudo durante las últimas dos décadas, se ha evidenciado un enorme beneficio de alteplasa intravenosa, a pesar del aumento del riesgo de hemorragia intracerebral sintomática (Phipps & Cronin, 2020).

Wang et al. (2021), llevaron a cabo una investigación para evaluar la efectividad y seguridad de iniciar la anticoagulación precoz en pacientes que sufren un accidente cerebrovascular (ACV). Estudiaron diversos tipos de anticoagulantes, como la heparina no fraccionada estándar, las heparinas de bajo peso molecular, los heparinoides, los anticoagulantes orales y los inhibidores de la trombina. Según sus conclusiones, no encontraron pruebas que respalden la idea de que comenzar la anticoagulación temprana reduzca las tasas de mortalidad después del ACV, ni evidencia que indique que esta terapia iniciada en los primeros 14 días desde el inicio del ACV reduzca las probabilidades de muerte por todas las causas. Aunque la anticoagulación temprana se asoció con una disminución en los casos de nuevos accidentes cerebrovasculares isquémicos, también se observó un aumento en los casos de hemorragia intracraneal sintomática. De manera similar, se encontró que la anticoagulación temprana reduce la frecuencia de embolias pulmonares, pero conlleva un aumento en los casos de hemorragia fuera del cerebro.

Por su parte Sloane et al. (2019), mencionan que el tratamiento varía según el subtipo, para la aterosclerosis de grandes arterias, terapia antiplaquetaria con aspirina, clopidogrel o terapia dual antiplaquetaria, en el caso de pacientes con válvulas mecánicas protésicas, warfarina con un rango específico de INR dependiendo de la ubicación de la válvula. Para pacientes con foramen oval permeable (PFO), tratamiento con antiplaquetarios es recomendado, y en algunos casos, el cierre percutáneo del PFO puede ser beneficioso. En el caso de oclusión de vasos pequeños, el tratamiento se centra en los factores de riesgo y uso de terapias antiplaquetarias.

Flach et al. (2020), analizaron la tendencia de accidentes cerebrovasculares, aunque la supervivencia sin recurrencias ha mejorado, estas últimas son del mismo subtipo que el ACV inicial. Sugieren que la adherencia del paciente y éxito de las estrategias de prevención podrían mejorarse mediante una iniciación temprana en el hospital, con atención por parte de un especialista, con implementación de estrategias preventivas, en subtipos como el cardioembólico o hemorrágico, por su parte Diener et al. resaltan la alta prevenibilidad de los accidentes cerebrovasculares, con hasta el 90% atribuible a factores de riesgo modificables. Se enfatiza la necesidad de un enfoque integrado que abarque la educación sobre el riesgo de ACV, estilos de vida saludables, detección y manejo de factores de riesgo, mejora de los factores sociales y ambientales para una prevención efectiva (Diener & Hankey, 2020).

Además, se realizó una consulta con neurología y cardiología para evaluar el riesgo vascular y definir la prevención a largo plazo, lo que resultó en el descubrimiento de la insuficiencia mitral severa, lo cual justificó la intervención quirúrgica. Ioannidis et al. (2020), resaltan que el foramen oval permeable (FOP) puede estar asociado con el accidente cerebrovascular, pero

hay datos conflictivos sobre si es la causa directa, factor de riesgo o un hallazgo incidental. Los mecanismos potenciales incluyen embolia paradójica, formación de trombos in situ y arritmias atriales debido a la interrupción de la señal eléctrica, finalmente se destaca la importancia de la edad del paciente, características morfológicas del FOP y factores que predisponen a la trombosis venosa para determinar si el FOP es patogénico. Teshome et al. (2020), por su lado explican que el FOP es fuente de émbolos que causan accidentes cerebrovasculares isquémicos, especialmente en pacientes más jóvenes con accidentes cerebrovasculares criptogénicos. Sin embargo, destacan que no todos los pacientes con FOP experimentarán un ECV, y la asociación es más relevante en pacientes más jóvenes.

Con respecto a la epidemiología Koutroulou et al. (2020), encontraron que en diez estudios de autopsias con un total de 7,747 sujetos revelaron que el FOP estaba presente en el 24.2%, en 26 estudios de ecocardiografía transesofágica (TEE), se observó que el FOP estaba presente en el 23.7% de los sujetos sanos o de control, en el 39.8% de los pacientes con eventos isquémicos cerebrovasculares (CE) y en el 21.1% de los pacientes sin CE. En seis estudios de ecocardiografía transtorácica (TTE), se encontró que el FOP estaba presente en el 14.7% de los sujetos sanos o de control, en el 50.4% de los pacientes con CE y en el 8.8% de los pacientes sin CE. En 12 estudios de doppler transcraneal (TCD), se documentó que el FOP estaba presente en el 31.3% de los sujetos sanos o de control, en el 44.4% de los pacientes con CE y en el 21.3% de los pacientes sin CE. Esto que indica una asociación entre el FOP y enfermedad cerebrovascular, lo que subraya la importancia de evaluar y El foramen oval permeable (FOP) puede ser considerado como un posible factor de riesgo en la evaluación y manejo terapéutico de pacientes que presentan enfermedades cerebrovasculares.

Respecto a esto, Elgendy et al. (2020), destacan que la importancia patogénica del foramen oval permeable (FOP) para el ictus a nivel de la población ya no puede estar en duda, sin embargo, para las causas cardinales del ictus, como estenosis carotídea severa y fibrilación auricular; el mecanismo causal casi siempre es un diagnóstico probabilístico. Por lo tanto, los pacientes sin otras causas de ictus isquémico y con un FOP de riesgo medio a alto ya no deberían ser designados como ictus criptogénico, y se propone el término “ictus asociado al FOP” como una entidad distinta de ictus isquémico para todos los pacientes que presenten infartos superficiales, grandes profundos o retinianos en presencia de un FOP de riesgo medio a alto y sin otra causa identificada probable. Además, ayuda a la toma de decisiones terapéuticas, ya que estos pacientes pueden beneficiarse del cierre del FOP para evitar futuros eventos (Tobis et al., 2020). con respecto a esto último. Se ha observado que el cierre percutáneo del foramen oval permeable (PFO) disminuye el riesgo de que se repitan accidentes cerebrovasculares isquémicos en una población cuidadosamente seleccionada de personas que han sobrevivido a un evento cerebrovascular. Esto incluye a aquellos menores de 60 años con un síndrome de accidente cerebrovascular criptogénico, un gran shunt de derecha a izquierda, un aneurisma del septo atrial y evidencia de fibrilación auricular. Estos pacientes se benefician del cierre percutáneo del PFO además de recibir terapia antiplaquetaria, en lugar de depender únicamente de esta última (Alakbarzade et al., 2020).

Lio et al, resalta que el FOP es un importante factor de riesgo de embolia paradójica que puede provocar complicaciones devastadoras como el accidente cerebrovascular isquémico y que se debe sospechar la posibilidad de que el FOP sea el culpable de la aparición repentina de déficits neurológicos en pacientes con embolia pulmonar (EP) y tromboembolismo venoso (TEV). La EP concomitante y accidente cerebrovascular embólico paradójico se pueden tratar con trombólisis sistémica, pero se requieren más investigaciones para confirmar su seguridad y eficacia e igualmente resaltan que los cierres percutáneos del FOP pueden ser un enfoque prometedor para la prevención secundaria del accidente cerebrovascular embólico paradójico (Lio et al., 2019).

Friedrich et al. investigaron la relación entre el foramen oval permeable (FOP) y el riesgo de accidente cerebrovascular isquémico después de cirugía no cardíaca en adultos sin historial previo de ACV. Descubrieron que los pacientes con FOP tenían una mayor probabilidad de sufrir un accidente cerebrovascular isquémico, y que el uso de terapia antitrombótica combinada reducía este riesgo. Como conclusión, sugieren la consideración de protocolos para detectar FOP en pacientes programados para cirugía, dada la asociación del FOP con un incremento del riesgo de accidente cerebrovascular isquémico postoperatorio (Friedrich et al., 2019).

Evola et al. (2023), examinaron los resultados clínicos y la calidad de vida después del cierre percutáneo del foramen oval permeable (PFO) en pacientes con accidente cerebrovascular o ataque isquémico transitorio de causa desconocida y otras condiciones clínicas relacionadas. Identificaron factores de riesgo como tabaquismo, diabetes, hiperlipidemia, hipertensión y la anatomía del septo atrial. El cribado de trombofilia fue positivo en el 68% de los pacientes. Observaron una asociación entre el número de mutaciones genéticas y el aumento de lesiones detectadas en resonancia magnética. El cierre percutáneo del FOP se llevó a cabo con sedación leve y anestesia local en la región inguinal. No se registraron eventos neurológicos recurrentes durante el seguimiento a largo plazo, lo que indica la efectividad del cierre del PFO en la prevención de nuevos eventos cerebrovasculares

Conclusión

Se resalta la importancia de un diagnóstico rápido y preciso en pacientes con síntomas neurológicos agudos, la paciente fue diagnosticada con un accidente isquémico transitorio (AIT) basado en la rápida mejoría de los déficits neurológicos, esto permitió iniciar un manejo terapéutico adecuado, incluyendo tratamiento anticoagulante y evaluaciones para identificar factores de riesgo vascular.

La resonancia magnética cerebral desempeñó un papel crucial en la evaluación de la paciente, ayudando a identificar múltiples focos hiperintensos en la sustancia blanca supratentorial subcortical, lo que sugiere enfermedad cerebrovascular crónica subyacente, lo que subraya la importancia de las técnicas avanzadas de imagenología en el diagnóstico y planificación del tratamiento.

Se resalta el uso de la terapia anticoagulante con ácido acetilsalicílico, clopidogrel y simvastatina para prevenir eventos tromboembólicos recurrentes. Sin embargo, los estudios clínicos relacionados resaltan la importancia de considerar los riesgos y beneficios de la anticoagulación temprana, especialmente en pacientes con ictus isquémico agudo.

La consulta con especialistas en neurología y cardiología permitió una evaluación exhaustiva del riesgo vascular de la paciente e identificación de condiciones subyacentes como la insuficiencia mitral severa y el foramen oval permeable, lo que condujo a decisiones de tratamiento específicas, incluyendo la intervención quirúrgica para corregir la insuficiencia mitral.

Los estudios revisados destacan la asociación entre el FOP y riesgo de accidente cerebrovascular isquémico, así como la importancia del cierre percutáneo del FOP en la prevención de eventos cerebrovasculares recurrentes en ciertos grupos de pacientes.

Se resalta la necesidad de un enfoque integral en la prevención secundaria de eventos cerebrovasculares, que incluya el control de factores de riesgo modificables, manejo de condiciones subyacentes y consideración de terapias específicas según el perfil de riesgo individual del paciente.

Referencias

- Abdelghani, M., El-Shedoudy, S., & Nassif, M. (2019). Management of Patients with Patent Foramen Ovale and Cryptogenic Stroke: An Update. *Cardiology*, *143*(1), 62–72.
- Alakbarzade, V., Ketepe, T., & Karsan, N. (2020). Patent foramen ovale. *Pract Neurol*, *20*(3), 225–33.
- Buck, H. B., Akhtar, N., & Alrohimi, A. (2021). Stroke mimics: incidence, aetiology, clinical features and treatment. *Ann Med*, *53*(1), 420–36.
- Campbell, B., De Silva, D., & Macleod, M. (2019). Ischaemic stroke. *Nat Rev Dis Primers*, *5*(1), 1–22.
- Campbell, B., & Khatri, P. (2020). Stroke. *Lancet*, *396*(10244), 129–42.
- Chiang, M., Dumitrascu, O., & Chhabra, N. (2021). Migraine with Visual aura and the Risk of Stroke- a Narrative Review. *J Stroke Cerebrovasc Dis*, *30*(11), 1–10.
- Connolley, H., & Taggart, N. (2023, 20 de diciembre). Cierre quirúrgico y percutáneo de comunicación interauricular en adultos. UpToDate. <https://lc.cx/9U-OPg>
- Cucchiara, B., & Messe, S. (2023, 08 de marzo). Long-term antithrombotic therapy for the secondary prevention of ischemic stroke. UpToDate. <https://lc.cx/aTzl6w>
- Debette, S., Schilling, S., & Duperron, M. (2019). Clinical Significance of Magnetic Resonance Imaging Markers of Vascular Brain Injury: A Systematic Review and Meta-analysis. *JAMA Neurol*, *76*(1), 81–94.
- Diener, H., & Hankey, G. (2020). Primary and Secondary Prevention of Ischemic Stroke and Cerebral Hemorrhage: JACC Focus Seminar. *J Am Coll Cardiol*, *75*(15), 04–18.

- Edwarson, M. (2023, 07 de febrero). Overview of ischemic stroke prognosis in adults. UpToDate. <https://lc.cx/Xl17rM>
- Evola, S., Camarda, E., & Triolo, O. (2023). Clinical Outcomes and Quality of Life after Patent Foramen Ovale (PFO) Closure in Patients with Stroke/Transient Ischemic Attack of Undetermined Cause and Other PFO-Associated Clinical Conditions: A Single-Center Experience. *J Clin Med*, 12(18), 1–11.
- Flach, C., Muruet, W., & Wolfe, C. (2020). Risk and Secondary Prevention of Stroke Recurrence. *Stroke*, 51(8), 35–44.
- Fortuni, F., Crimi, G., & Leonardi, S. (2018). Closure of patent foramen ovale or medical therapy alone for secondary prevention of cryptogenic cerebrovascular events. *Journal of Cardiovascular Medicine*, 19(7), 373–81.
- Friedrich, S., Ng, P., & Platzbecker, K. (2019). Patent foramen ovale and long-term risk of ischaemic stroke after surgery. *Eur Heart J*, 40(11), 14–24.
- Gonzalez, J., & Testai, F. (2021). Advances and Ongoing Controversies in Patent Foramen Ovale Closure and Cryptogenic Stroke. *Neurol Clin*, 39(1):51–69.
- Gutiérrez, R., Fuentes, B., & Díez, E. (2018). Cryptogenic stroke. A non-diagnosis. *Med Clin (Barc)*, 151(3), 16–22.
- Gutiérrez, R., Fuentes, B., & Díez, E. (2019). Ictus isquémico. Infarto cerebral y ataque isquémico transitorio. *Medicine–Programa de Formación Médica Continuada Acreditado*, 12(70), 85–96.
- Ioannidis, S., & Mitsias, P. (2020). Patent foramen ovale in cryptogenic ischemic stroke: Direct cause, risk factor, or incidental finding? *Front Neurol*, 11(567), 1–6.
- Jacob, M., Ekker, M., & Allach, Y. (2022). Global Differences in Risk Factors, Etiology, and Outcome of Ischemic Stroke in Young Adults-A Worldwide Meta-analysis: The GOAL Initiative. *Neurology*, 98(6), 73–88.
- Jauch, E. (2022). Ischemic Stroke: Practice Essentials, Background, Anatomy. *Medscape*, 1(1), 9–17.
- Kamel, H. (2020). The Evolving Concept of Cryptogenic Stroke. *Continuum*, 26(2), 353–62.
- Karenberg, A. (2020). Historic review: select chapters of a history of stroke. *Neurol Res Pract*, 2(1), 1–11.
- Knight, A., Nario, J., & Gupta, A. (2019). Causes of Acute Stroke: A Patterned Approach. *Radiol Clin North Am*, 57(6), 93–108.
- Koutroulou, I., Tsvigoulis, G., & Tsalikakis, D. (2020). Epidemiology of Patent Foramen Ovale in General Population and in Stroke Patients: A Narrative Review. *Front Neurol*, 11(281), 1–12.
- Lio, K., Kumaran, M., & Rali, P. (2019). Patent foramen ovale: Connecting dots from massive pulmonary embolism to acute ischemic stroke. *Official Organ of Indian Chest Society*, 36(6), 564–566. https://doi.org/10.4103/lungindia.lungindia_276_19
- Mañero, C., Durán, P., & Delgado, N. (2021). Foramen oval permeable. Una actualización para atención primaria [Patent foramen ovale. An update for primary care]. *Semergen*, 47(3), 189–196. <https://doi.org/10.1016/j.semERG.2020.12.003>

- Mazzucco, S., Li, L., & Binney, L. (2018). Prevalence of patent foramen ovale in cryptogenic transient ischaemic attack and non-disabling stroke at older ages: a population-based study, systematic review, and meta-analysis. *Lancet Neurol*, *17*(7), 09–17.
- McClelland, G., Rodgers, H., & Flynn, D. (2019). The frequency, characteristics and aetiology of stroke mimic presentations: a narrative review. *Eur J Emerg Med*, *26*(1), 2–8.
- Messe, S., & Brecker, S. (2023, 28 de febrero). Stroke associated with patent foramen ovale (PFO): Evaluation. UpToDate. <https://lc.cx/1kRMyd>
- Mojadidi, M., Kumar, P., & Mahmoud, A. (2021). Pooled Analysis of PFO Occluder Device Trials in Patients With PFO and Migraine. *J Am Coll Cardiol*, *77*(6), 67–76.
- Mojadidi, M., Zaman, M., & Elgendy, I. (2018). Cryptogenic Stroke and Patent Foramen Ovale. *J Am Coll Cardiol*, *71*(9), 35–43.
- Montoro, L., Ruiz, M., & Delgado, M. (2022). Adecuación del nuevo sistema de clasificación de probabilidad causal de accidente cerebrovascular asociado al foramen oval permeable. *Experiencia de un único centro*, *75*(1), 2–3.
- Murphy, S., & Werring, D. (2020). Stroke: causes and clinical features. *Medicine*, *48*(9), 1–6.
- Navarro, R., Aliaga, J., & López, M. (2020). Lung recruitment maneuvers: opening the door to a hidden enemy. *Rev Esp Anesthesiol Reanim*, *67*(2), 99–102.
- Novo, A., Pinzón, P., & Rozas, P. (2022). Ischaemic or transient attack? Magnetic resonance imaging in transient ischaemic attack: a review of 106 cases. *Rev Neurol*, *75*(11), 33–39.
- Ohya, Y., Matsuo, R., & Sato, N. (2022). Causes of ischemic stroke in young adults versus non-young adults: A multicenter hospital-based observational study. *PLoS One*, *17*(7), 1–15.
- Phipps, M., & Cronin, C. (2020). Management of acute ischemic stroke. *BMJ*, *368*, 1–12.
- Powers, W., Rabinstein, A., & Ackerson, T. (2019). Guidelines for the Early Management of Patients With Acute Ischemic Stroke: 2019 Update to the 2018 Guidelines for the Early Management of Acute Ischemic Stroke: A Guideline for Healthcare Professionals From the American Heart Association/American Stroke Association. *Stroke*, *50*(12), 344–418.
- Provost, C., Soudant, M., & Legrand, L. (2019). Magnetic Resonance Imaging or Computed Tomography Before Treatment in Acute Ischemic. *Stroke* *50*(3), 59–64.
- Saini, V., Guada, L., & Yavagal, D. (2021). Global Epidemiology of Stroke and Access to Acute Ischemic Stroke Interventions. *Neurology*, *97*(2), 6–16.
- Sloane, K., & Camargo, E. (2019). Antithrombotic Management of Ischemic Stroke. *Curr Treat Options Cardiovasc Med*, *21*(11), 1–15.
- Teshome, M., Najib, K., & Nwagbara, C. (2020). Patent Foramen Ovale: A Comprehensive Review. *Curr Probl Cardiol*, *45*(2), 1–15.
- Tobis, J., Elgendy, A., & Saver, J. (2020). Proposal for Updated Nomenclature and Classification of Potential Causative Mechanism in Patent Foramen Ovale–Associated Stroke. *JAMA Neurol*, *77*(7), 78–86.
- Wang, X., Ouyang, M., & Yang, J. (2021). Anticoagulants for acute ischaemic stroke. *Cochrane Database of Systematic Reviews*, *1*(10), 6–22.

Wiktor, D. M., & Carroll, J. (2018). The Case for Selective Patent Foramen Ovale Closure After Cryptogenic Stroke. *Circ Cardiovasc Interv*, 11(3), 1–12.

Young, C., Bonow, R., & Barros, G. (2019). Magnetic resonance vessel wall imaging in cerebrovascular diseases. *Neurosurg Focus*, 47(6), 1–8.

Autores

Campoverde Olga. Licenciada en Enfermería, con experiencia hospitalaria, estudiante del Máster en Gestión de Cuidados de la Universidad Católica de Cuenca.

Francy Hollminn Salas Contreras. Doctor en Bioética, con postdoctorado en ciencias sociales, infancia y juventud. Experiencia como profesor universitario en las áreas de humanidades, ciencias sociales, sanidad e investigación.

Claudia Jazmín Niño Peñaranda. Enfermera de la Universidad Industrial de Santander (UIS) y Magister en Enfermería, perfil investigativo en materno perinatal de la Universidad Nacional de Colombia. Profesora de posgrado de la Universidad Católica de Cuenca-Ecuador

Declaración

Conflicto de interés

No tenemos ningún conflicto de interés que declarar.

Financiamiento

Sin ayuda financiera de partes externas a este artículo.

Nota

El artículo es original y no ha sido publicado previamente.